Aus dem pathologisch-anatomischen Institut des städtischen Krankenhauses München-Schwabing (Professor Dr. Oberndorfer).

Über einen Fall von Herzmuskelverkalkung

Inaugural-Dissertation

zur Erlangung der Doktorwürde in der Medizin, Chirurgie und Geburtshilfe der hohen medizinischen Fakultät der Universität München,

vorgelegt von

Ernst Levin,
Berlin
Medizinal-Praktikant am städtischen Krankenhaus am Friedrichshain zu Berlin.

1912

Aus dem pathologisch-anatomischen Institut des städtischen Krankenhauses München-Schwabing (Professor Dr. Oberndorfer).

Über einen Fall von Herzmuskelverkalkung

Inaugural-Dissertation

zur Erlangung der Doktorwürde in der Medizin, Chirurgie und Geburtshilfe der hohen medizinischen Fakultät der Universität München,

ACAD. LUDOVICI BIBL.

vorgelegt von

Ernst Levin,
Berlin

Medizinal-Praktikant am städtischen Krankenhaus am Friedrichshain zu Berlin.

1912

An dieser Stelle möchte ich Herrn Prof. Dr. Oberndorfer für die gütige Unterstützung bei Abfassung der Arbeit, Herrn Prof. Dr. Borst für die liebenswürdige Uebernahme des Referates meinen besten Dank aussprechen.

Die Seltenheit der Beobachtung von Verkalkung der Herzmuskulatur sowie die noch herrschende Unklarheit über die Vorbedingungen zu ihrer Entstehung berechtigen zur Mitteilung weiterer Fälle.

Am 2. August 1911 kam auf dem hiesigen Institute ein laut klinischer Diagnose an Lungentuberkulose verstorbener 44jähriger Patient zur Sektion. Ich lasse hier den Sektionsbefund folgen:

(Sektions-Journal Nr. 295/1911.)

Mittelgroße, hochgradig abgemagerte, männliche Leiche mit sehr blassen Hautdecken, starkem Oedem des rechten Fußes und Unterschenkels. Totenstarre nicht vorhanden. Zahlreiche Totenflecken in den abhängigen Partien; rote Haare. In der Mittellinie des Abdomens, vier Finger unterhalb des Nabels, findet sich eine bis zur Symphyse reichende 11 cm lange, 3 cm breite Narbe. Abdomen leicht aufgetrieben.

I. Allgemeine Besichtigung.

Subkutanes Fett sehr spärlich; Muskulatur blaßrot, feucht, atrophisch.

Großes Netz fettarm, herabgeschlagen.

Colon transversum stark nach hinten gesunken und über handbreit unterhalb des Nabels.

Der Wurm ist an der hinteren Cöcumwand adhaerent, 7 cm lang, durchgängig.

Im kleinen Becken ein Esslöffel klarer seröser Flüssigkeit.

Die Leber überragt den Rippenbogen nicht.

Zwerchfellstand rechts untere fünfte Rippe.

links „ „ „

Die linke Lunge ragt bis über die Mittellinie und ist in den hinteren und unteren Partien leicht spangenförmig adhaerent. Pleurahöhle leer. Die rechte Lunge ist in ganzer Ausdehnung sehr fest schwartig mit der Brustwand verwachsen.

Im Herzbeutel drei Eßlöffel klarer, seröser Flüssigkeit.

II. Organe der Bauchhöhle:

Die **Milz** ist mit der Umgebung leicht spangenförmig verklebt, von gehöriger Größe, mit leichten bindegewebigen Auflagerungen, im unteren Teil Kapselverdickung (zuckergußartig). A. d. S. blaßrot. Pulpa nicht abstreifbar, Zeichnung deutlich, makroskopisch ohne Einlagerungen. (Mikroskopisch ist kein Amyloid nachweisbar.)

Ductus choledochus durchgängig.

Die **Leber** ist ebenfalls mit der Umgebung ziemlich fest verwachsen, klein, mit starken bindegewebigen Auflagerungen. A. d. S. von blaßgelbbrauner Farbe, sehr fester Konsistenz, höckerig; die Acini ungleich vergrößert und vorspringend. (Mikroskopisch zeigen sich die Gefäße stark gefüllt, die Acini ungleich, beginnende Adenombildung. Geringe Vermehrung des interacinösen Bindegewebes.)

In der **Gallenblase** reichlich dunkelgrüne Galle.

Leberhilusdrüsen, Porta hepatis, Vena cava o. B.

Magen mittelgroß, enthält eine reichliche Menge gelblichen, schmierig-schleimigen Inhalts. Schleimhaut im ganzen blaß, nur stellenweise im Fundus leichte Blutaustritte; keine Narben, keine Substanzverluste.

Duodenum o. B.

Pancreas groß, mit deutlicher Läppchenzeichnung, von gehöriger Konsistenz.

Mesenterium fettarm, mit zahlreichen, vergrößerten Drüsen; eine über kirschkerngroße Drüse ist vollständig verkalkt, die übrigen sind makroskopisch ohne Einlagerungen, weiß.

Nebennieren mit deutlicher Zeichnung, blaßbraun, sonst o. B.

Ureteren beiderseits leicht erweitert, mit spärlichem, grünem Urin, Schleimhaut blaß.

Linke Niere groß, mit spärlicher Fettkapsel, leicht abziehbarer Fibrosa, Oberfläche mit zahlreichen Narben und Cysten, sonst glatt. A. d. S. blaßgelb, namentlich die Rinde leicht überquellend, streifig, weich. Schleimhaut des Nierenbeckens stark gerötet, mit trübem Inhalt.

Rechte Niere noch blasser als die linke, Oberfläche leicht grünlich verfärbt; zeigt im übrigen denselben Befund wie die linke, jedoch erscheint hier die Schleimhaut des Beckens nur spärlich gerötet. (Mikroskopisch zeigt sich starke Verfettung des Parenchyms, geringgradige Rundzellen-Infiltration. Spärliche Gefäße sind durch dunkelblaue Pfröpfe ausgefüllt [Bakterien-Embolie]).

Rectum o. B.

Blase klein, mit wenig Urin, Schleimhaut blaß. In der Umgebung des Trigonum kleinste Cystchen; im Fundus ein einzelner dunkelroter Herd.

Prostata von gehöriger Größe. Samenblasen o. B. Hoden sehr klein, Samenfäden ausziehbar.

Dünndarm o. B. **Dickdarm** o. B.

III. Organe des Halses und der Brusthöhle:

Zungengrund glatt. **Pharynx, Oesophagus** o. B.

Bifurkationsdrüsen stark vergrößert, mit zahlreichen Knötcheneinlagerungen.

Kehlkopf und **Trachea** o. B.

Thyreoidea nicht vergrößert, mit vereinzelten Colloidknoten.

Herz etwas größer als normal; Gewicht 260 g. Auf dem Epicard feinste, z. T. noch abstreifbare fibrinöse Auflagerungen.

Rechtes Herz mit reichlichem Blutgerinsel, etwas größer als normal, Muskulatur blaßrot; Klappen intakt.

Linkes Herz ebenfalls etwas weiter als normal, mit blaßbraunroter Muskulatur, die a. d. S. weißlichgelbe Einlagerungen zeigt. Klappenapparat auch hier intakt. Die Aorta zeigt eine ganz geringe gelbliche Fleckung. Coronarien ebenfalls mit ganz geringer gelblicher Fleckung. (Der mikroskopische Befund des Herzens siehe unten.)

Linke Lunge groß und schwer, mit bindegewebigen Auflagerungen, schwarz pigmentierter, querer Furche entsprechend dem Verlauf der ersten Rippe. A. d. S. zeigen sich am Ober-

lappen nahe der Spitze in schwarzem, induriertem Gewebe zahlreiche Knötchen und Knötchengruppen. Daneben finden sich in der Mitte des Oberlappens eine über kirschgroße, fast vollständig glattwandige, sowie mehrere kleinere Cavernen. Im übrigen Gewebe des Oberlappens verstreut zahlreiche Knötchen in sehr saftreichem, überall gut lufthaltigem Gewebe. Unterlappen sehr saftreich, nur spärliche Knötchen eingestreut, Bronchialschleimhaut stark gerötet; große Gefäße, Hilusdrüsen o. B.

Rechte Lunge mit derben, schwartigen Auflagerungen auf der ganzen Oberfläche. A. d. S. zeigt sich von lufthaltigem Gewebe nichts mehr erhalten. Dagegen zeigt sich, daß der ganze Oberlappen in eine über apfelgroße, fast vollständig glattwandige, mit Eiter gefüllte Caverne umgewandelt ist. Ueber die übrige Lunge verstreut zahlreiche konfluierende, z. T. durch Septen voneinander getrennte, erbsen- bis pflaumengroße Cavernen, die durch derbes, induriertes, schwarzes, vollständig luftleeres Gewebe voneinander getrennt sind. Ein großer Ast der Arteria pulmonalis ist durch einen fest anhaftenden Thrombus fast vollständig verschlossen. Hilusdrüsen wie links.

IV. Schädelhöhle:

Schädeldach sehr dünn, Dura mater o. B. Im Längsblutleiter wenig Blutgerinsel. Basale Sinus ebenfalls mit spärlichem, speckigem Blutgerinsel, sonst Schädelbasis o. B. Gefäße der Basis o. B.

Gehirn a. d. S. sehr saftreich, mit deutlicher Zeichnung.

Anatomische Diagnose:

Chronische ulcerierende und indurierende Tuberkulose mit hochgradiger Cavernenbildung der ganzen rechten Lunge.

Schwartige Adhaesivpleuritis rechts.

Knötchendissemination mit beginnender Cavernenbildung im linken Oberlappen im Bereiche einer Schmorlschen Schnürfurche.

Tuberculose der Bifurkationsdrüsen.

Herzdilatation geringen Grades.

Myocarditis fibrosa.

Nephritis mit Pyelitis rechts.

Cystitis cystica.

Stauungscirrhose der Leber.

Beginnende sero-fibrinöse Pericarditis.

Ehe ich auf den mikroskopischen Befund des Herzens eingehe, sollen einige Angaben aus der Krankengeschichte wiedergegeben werden, die mir mit gütiger Erlaubnis des Herrn Oberarztes Professor Dr. Kerschensteiner zur Einsicht überlassen wurde.

Auszug aus der Krankengeschichte:

Der Patient litt seit 1903 an Lungentuberkulose, die sich immer mehr ausbreitete und schließlich zum Exitus führte. Bemerkenswert ist nur noch, daß Patient eine Pyelonephritis akquirierte, und daß zweimal Anfälle von Angina pectoris beobachtet wurden. Am Herzen waren klinisch keine Veränderungen nachweisbar.

Mikroskopischer Befund des Herzens:

Die oben erwähnten, weißlichgelben, intensiv trüben Einlagerungen im Herzfleisch des linken Ventrikels wurden zunächst als fibrös entartet angesprochen. Bei der Färbung der Gefrierschnitte mit Haemalaun-Eosin zeigten sich intensiv dunkelviolette Partien. Bei der Besichtigung dieser Partien im ungefärbten Präparate ließen sich leicht Körner und Schollen mit dem Aussehen fragmentierter Herzmuskelzellen erkennen, die im auffallenden Lichte weiß glänzend, im durchfallenden Lichte intensiv dunkel erschienen. Bei Zusatz von Schwefelsäure vom Rande des Deckgläschens aus lösten sie sich auf, und zwar ohne Bildung von Gasblasen; dagegen schossen nach kurzer Zeit die so überaus charakteristischen Gipskristalle auf. Da bei Säurezusatz Gasbildung nie beobachtet wurde, so ist das Vorhandensein von kohlensaurem Kalk ausgeschlossen. Von den Methoden zum Nachweise der phosphorsauren Verbindung wurde das Kossasche Verfahren mit Argentum nitricum angewendet, die verkalkten Partien waren tiefschwarz gefärbt. Die sicherste Methode des Phosphorsäurenachweises mittels einer einprozentigen salpetersauren Lösung von molybdänsaurem Ammon fiel nur ganz schwach positiv aus, indem sich die in Frage stehenden Partien durch etwas dunkler blaue Farbe von dem blaßgefärbten Gewebe abhoben. Die Färbung der frischen Präparate mit Sudan III-Haemalaun ergab in der Umgebung der verkalkten Partien geringgradige Verfettung, von der jedoch die durch Kalkeinlagerungen ausgezeichneten Muskelpartien freiblieben.

Bei genauer Betrachtung der Schnitte zeigt sich, daß im allgemeinen das Herz eine starke Erweiterung seiner Kapillaren, die prall gefüllt sind, aufweist. An den Stellen, an denen Epicard und epicardiales Fettgewebe noch nachzuweisen sind, läßt sich ganz geringgradige zellige Infiltration feststellen. Die infiltrierenden Zellen sind größtenteils klein, mononukleär; ganz vereinzelt sind auch Leukozyten und typische Plasmazellen mit peripher gestelltem Kern zu beobachten. Auch im Myocard, entfernt von der oben bereits erwähnten Einlagerung, zeigt sich an einzelnen Stellen, besonders in der Umgebung der erweiterten Kapillaren und Praekapillaren, eine

leichte Ansammlung von Rundzellen. Das Bindegewebe des Herzens ist im ganzen leicht vermehrt, was besonders in der dichteren Bindegewebsansammlung in der Umgebung der Gefäße in Erscheinung tritt.

Die Herzmuskelzellen selbst sind deutlich verschmälert und weisen vielfach Ansammlungen von feinkörnigem, bräunlichem Pigment in der Umgebung der Kerne auf.

Beschreibung der Kalkherde:

Die Muskulatur zeigt hier Einsprengung von stark mit Haemalaun färbbaren Längsschollen und Krümeln, deren erstere in der Richtung der Muskelfasern angeordnet sind und in ihrer Größe im allgemeinen an abgerissene Stücke des Myocard-Syncytium erinnern, wie sie auch an einzelnen Stellen des übrigen Myocard, wo die Fragmentation deutlich ist, auf treten; daneben kommen aber auch wesentlich breitere Schollen vor. Vielfach zeigt sich eine Muskelzelle zur Hälfte erhalten, zur Hälfte sehr stark gefärbt und glänzend, oder krümelig. Im Bereiche der starkgefärbten Schollen fehlen die Muskelkerne; die Zellen bzw. die Schollen liegen weiter auseinander als die Muskelzellen der Umgebung, getrennt durch ein zellreiches Granulationsgewebe. Die schollig-degenerierten Muskelzellen liegen meist in Gruppen nebeneinander, von zahlreichem jugendlichem Bindegewebe getrennt. Das Granulationsgewebe wird gebildet von spindelförmigen Granulationszellen, die ebenfalls in der Richtung der Muskelfasern situiert sind. Diese Granulationszellen, die in lockerem Gefüge beieinander stehen, schließen im ganzen sehr spärliche polynucleäre Leukozysten und einzelne eosinophile neben mononucleären Zellen und Plasmazellen ein. Im Bereiche des Herdes sind auch erweiterte Kapillaren zu sehen. Die starke Färbung, das glänzende Aussehen, z. T. auch die stark krümelige Struktur der Schollen nimmt gegen den Rand des Herdes hin ab. Hier lassen sich vielfach Muskelzellen beobachten, die geringe, z. T. eben beginnende, stark färbbare Körnchenbildung in ihrem Leib aufweisen. Die Muskelzellen der weiteren Umgebung zeigen ganz vereinzelte Veränderungen ihrer Kerne.

Neben geblähten oder eckigen Kernen mit Undeutlichwerden der Chromatinstruktur finden sich Riesenkerne, die vier- oder fünfmal die Größe der gewöhnlichen Muskelkerne übertreffen. An einer Stelle war im Zentrum einer Muskelzelle eine zu einem kugeligen Konvolut vereinigte Ansammlung kleinerer, runder Kerne mit deutlichem Kernkörperchen von dem Aussehen der Muskelkerne zu beobachten.

Allgemeines über Verkalkung:

Die folgenden Ausführungen schließen sich den Angaben an, die ich im Lehrbuch für Pathologie von Schmaus-Herxheimer, bei Aschoff und bei Schultze gefunden habe.

Unter den regressiven, degenerativen Prozessen, die wir unter Einwirkung krankmachender Einflüsse während der Dauer des Lebens, und deren Produkte wir bei der Autopsie vorfinden, spielt die Verkalkung eine nicht geringe Rolle.

Schon normalerweise enthalten die Organe und Gewebe Kalk, sowie die Gewebssäfte und das Blut dem Transporte des aus der Nahrung resorbierten und durch die Exkretionsorgane auszuscheidenden Kalkes dienen. Es soll hier auf den Kalkstoffwechsel nicht näher eingegangen werden; nur sei es mir gestattet, einige Zahlen über den normalen Kalkgehalt einzelner Organe voranzustellen, die ich dem Aufsatz von W. H. Schultze über Verkalkung entnehme, und die von Aron gefunden wurden.

Es enthalten in 1000 Teilen frischer Substanz:

Muskel:	0.05—0.08 g	CaO.
Blut:	0.06 g	„
Gehirn:	0.08—0.12 g	„
Lunge:	0.14 g	„
Herz:	0.22 g	„
Leber:	0.15—0.30 g	„
Niere:	0.08 g	„
Pancreas:	0.10—0.20 g	„

Ausgeschieden wird der mit der Nahrung aufgenommene Kalk, wie bereits erwähnt, durch Darm und Nieren, und zwar

ist der Darm hierbei mit nahezu 90 %, die Nieren mit 10 % beteiligt. Das Mindestmaß des pro Tag aufzunehmenden CaO beträgt nach Renvall 0.7 g.

Wenden wir uns nun der Frage der pathologischen Verkalkung zu.

Die Bedingungen, unter denen eine solche pathologische Verkalkung zustande kommt, sind lange diskutiert und auch heute noch nicht bis in ihre letzten Faktoren, bei denen rein chemische und physikalische Prozesse zweifellos eine dominierende Rolle spielen, aufgeklärt worden. Im ganzen und großen aber lassen sich diese Bedingungen heute in zwei streng voneinander geschiedene Gruppen trennen. Das eine Mal zeigen bestimmte Gewebe eine besondere Affinität zu den in normaler Menge vorhandenen Kalksalzen, d. h. sie neigen dazu, sich leichter als sonst mit ihnen zu imprägnieren; andererseits handelt es sich um eine temporäre oder länger dauernde Ueberladung des Blutes mit Kalksalzen, so daß eine Imprägnation dazu disponierter Gewebe um so eher eintreten kann.

Betrachten wir zunächst die erste große Gruppe:

Es ist allgemein bekannt, daß bestimmte Eiweißkörper schon normalerweise eine hohe Affinität zu Kalk haben, d. h. selbst bei ganz normalem Kalkgehalt des Blutes und der Gewebssäfte besteht die Neigung, sich mit ihnen zu beladen. Es sind dies vorzugsweise die Produkte der Fibringerinnung; so fibrinöse Exsudate, Thromben, käsige Exsudate usw. Es ist dies ohne weiteres bei der Rolle, die Kalksalze bei dem Gerinnungsprozesse spielen, verständlich. Auch die Kalkablagerung in dem Colloid der Schilddrüse, sowie die in hyalin degenerierten Gefäßen beobachtete zählen hierzu.

Zweitens kommt Kalkablagerung zustande in allen nekrotischen Gewebsteilen, eine Tatsache, die auch experimentelle Bestätigung gefunden hat. So verkalken nekrotische Partien von Tuberkeln und Gummata, alte Infarcte und nekrotische Epithelien. Auch die als Lithopädien beschriebenen abgestorbenen Foeten beweisen das Bestehen dieser Bedingung.

Im übrigen zeigen die Gewebe, die dem Knochenknorpelgewebe verwandt sind, eine erhöhte Affinität zu Kalkimprägnation. Auch die elastischen Fasern scheinen sich gleich zu verhalten, worauf Ehrlich hinweist. Daß die Blutgefäße sich leicht mit Kalksalzen beladen, besonders nach sklerotischen Verdickungen der Intima und Media, ist bekannt. Ein Beispiel für die, nicht seltene, Verkalkung bindegewebiger Schwarten ist die von Oberndorfer demonstrierte 12 cm : 6 cm große Kalkplatte, die zwischen Pleuraschwarten eingebettet war.

Die zweite große Gruppe wurde von Virchow unter dem Begriff „Kalkmetastase" zusammengefaßt, eine Bezeichnung, die sich heute in ihrem ursprünglichen Sinne nicht mehr aufrechterhalten läßt, da nicht selten bei Befund solcher Kalkmetastasen die von Virchow postulierte Destruktion am Knochengewebe fehlt.

Jedoch bezeichnen wir mit „Kalkmetastase" alle diejenigen Fälle, in denen den Hauptfaktor nicht wie bei der ersten Gruppe örtliche Bedingungen darstellen, sondern die Ueberladung des Blutes und der Säfte mit Kalk; alle in Virchowschem Sinne mit „Kalkmetastase" zu bezeichnenden Fälle bilden also jetzt eine Unterabteilung. Nicht zu verschweigen ist auch, daß wohl niemals degenerative Prozesse an Geweben fehlen, die sich dann um so ausgiebiger und rascher des Kalküberschusses bemächtigen, der bei völlig ungeschädigten Organen den Körper auf dem Wege des Darmes und der Nieren verlassen müßte.

Es ist selbstverständlich, daß das Zustandekommen von Verkalkung in hohem Maße abhängig ist nicht allein von dem Abbau kalkhaltiger Gewebe, sondern einmal von der Menge des pro die aufgenommenen Kalkes, andererseits von der tadellosen oder geschädigten Funktion der Ausscheidungsorgane.

Nach dem eben Gesagten wird ohne weiteres verständlich, daß Verkalkungen auch das Herz nicht selten betreffen werden. Und zwar sind beobachtet solche am Pericard, am Myocard und am Endocard.

Pericard-Verkalkung:

Wenn wir zunächst Verkalkungen des Pericards besprechen wollen, so sind geringe Kalkablagerungen sehr häufig;

ausgedehntere Verkalkungen sind selten und unter der Bezeichnung Panzerherzen oder Steinherzen in der Literatur bekannt; Thorel erwähnt in seinem Aufsatz über Pathologie der Kreislauforgane im 11. Jahrgange der Ergebnisse der allgemeinen Pathologie zwei von Conder und Oberndorfer beschriebene Fälle. In beiden Fällen kam es zu massiver Kalkablagerung in pericarditischen Schwarten, ohne daß es jedoch zu schwereren klinischen Folgeerscheinungen gekommen wäre. Thorel selbst zitiert einen Fall, in dem bei der Sektion einer 70jährigen Frau eine Kalkplatte gefunden wurde, die 11 cm lang, 4 cm breit, bretthart war und die gesamte Basis an der Vorderseite des Herzens vom rechten Vorhofrande bis zur Kante des linken Ventrikels überzog. Klinisch war am Herzen kein Befund festgestellt.

Einen ähnlichen Fall erwähnt Diemer in der Zeitschrift für Heilkunde 1899.

Lucas beschreibt im British Medical Journal einen Fall von Verkalkung des Pericards, der bei der Sektion eines Patienten beobachtet wurde, der nach melancholischer Erkrankung und Aeußerung von Selbstmordideen, jedoch ohne klinisch nachweisbare Erscheinungen, gestorben war.

Der Sektionsbefund ergab am Gehirn beginnendes Atherom der Gefäße der Basis, außerdem Atrophie des Rindengraues. An der Innenseite der Dura fand sich eine dünne Schicht frisch ergossenen Blutes. Die Lungen waren emphysematös; der rechte Unterlappen und Teile des Oberlappens befanden sich im Stadium der roten Hepatisation.

Das Herz bot den folgenden Befund: Das ganze Herz ist, bis auf wenige Stellen, die einen dünnen pericardialen Ueberzug aufweisen, eingeschlossen von einer dicken Kalkkruste. Wie der Autor angibt, zeigte sich der Herzmuskel auf dem Schnitte mit Kalk inkrustiert; leider fehlt auch jede Andeutung über einen etwa erhobenen mikroskopischen Befund, so daß Schlüsse über den Sitz der Kalkeinlagerung nicht gezogen werden können.

Derselbe Autor erwähnt einen Fall, indem bei der Sektion eines im 50. Lebensjahre an Pyaemie gestorbenen Mannes das Pericard im Zustand ausgedehnter Verkalkung gefunden wurde. Es zeigte sich im Sulcus coronarius ein nahezu ge-

schlossener Kalkring, der Ausläufer in den Sulcus longitudinalis post. schickte. Auch in den Bronchien zeigten sich Kalkplättchen.

In einem dritten von Lucas erwähnten Falle, den Drummond beschrieben hat, handelte es sich um einen anscheinend völlig gesunden und arbeitsfähigen 43jährigen Mann, dessen Herz bei der Sektion ein ausgedehnt verkalktes Pericard aufwies.

Ganz den gleichen Befund zeigte ein von Variot beschriebener Fall von Verkalkung des Pericard.

Endocardverkalkung:

Kaufmann erwähnt in seinem Lehrbuch der speziellen pathologischen Anatomie, daß sich zwar selten, aber dann in hohem Grade, besonders am Annulus fibrosus, der das Aorten- sowie das Mitralostium umgibt, unabhängig von Endocarditis „ein selbst fingerdicker, teilweise auch in die Muskulatur reichender, höckeriger, einheitlicher oder auch gegliederter" Kalkring bildete. Dieser Kalkring kann später verknöchern. Kaufmann selbst beschreibt einen Fall, in dem ein breiter Fortsatz mehrere Zentimeter weit in die Muskulatur vordrang und sich sogar höckerig unter dem Epicard an der Hinterwand des Ventrikels vorwölbte. Derselbe Autor gibt an, daß sich häufig in der Tiefe der Aortentaschen bei im übrigen nur wenig veränderten Klappen oder auch an der oberen Grenze des Sinus Valsalvae verkalkte Leisten oder zackige, knotige Auswüchse vorfinden.

Versés Fall, über den er auf der 14. Tagung der Deutschen Pathologischen Gesellschaft berichtete, ist besonders interessant; ich gebe ihn daher ausführlicher wieder.

Es handelte sich um einen 25jährigen Arbeiter, der nach 2½ Jahre lang dauernder chronischer, myelogener Leukaemie starb. Bei der Sektion fanden sich Milz und Leber ungeheuer vergrößert; das Knochenmark war von auffallend fester Konsistenz und graugelblich-rötlicher Farbe. In der Femurdiaphyse fehlten Knochenbälkchen vollkommen; die Kompakta war von gehöriger Stärke.

Lungen, Herz und Nieren zeigten ausgedehnte Kalkinkrustation.

Auf dem Schnitt sah man in der Lunge zahlreiche kleine, rötlichgraue Herdchen; sie ragten über die Oberfläche hervor und fühlten sich rauh an. In den betreffenden Partien war die Lunge in starres, poröses Balkenwerk umgewandelt. Im Bereiche der durch deutliche, gelblich-graue, netzartige Zeichnung charakterisierten Stellen wiesen die Lungenvenen nach dem Aufschneiden hochgradig verkalkte Wandungen auf; die dünnen verkalkten Platten zeigten sich noch allenthalben von Intima überzogen. Sehr merkwürdig nun waren die Veränderungen am Herzen.

Der linke Vorhof „knitterte" beim Anfassen; bei näherer Untersuchung erwies sich das endocardiale und subendocardiale Bindegewebe diffus verkalkt. Nach der Eröffnung des Ventrikels zeigte sich die ganze Innenfläche mit Ausnahme weniger von der Verkalkung frei gebliebener grauer Streifen von rein weißer Farbe. Einige von den parallel gestreiften Kalkplatten durchbrachen die glänzende Endocardschicht. Außerdem war Thrombusbildung zu beobachten. Die Verkalkung reichte nach oben bis zur Einmündung der Lungenvenen, nach unten bis an den Klappenring. Frei geblieben war der vorderste Abschnitt der Valvula des Foramen ovale, das für einen Bleistift durchgängig war. Auch der im rechten Vorhof sichtbar werdende Abschnitt des Segels war diffus verkalkt. In geringerem Maße zeigte sich auch im Bereiche des Ostium der Vena cava inferior Kalkimprägnation.

Die Herzmuskulatur war völlig frei von Verkalkung. Die Arteria pulmonalis zeigte nur geringe gelbliche Verdickungen in ihrem Stamm; in der Aorta abdominalis dagegen zeigten sich umfangreichere Verkalkungen; die Media der Schenkelarterien zeigte sich ebenfalls ausgedehnt verkalkt, die Arterien der oberen Extremitäten waren frei.

Lazarus und Davidsohn beschrieben einen von v. Leyden 1906 in der Berliner medizinischen Gesellschaft demonstrierten Fall, der dem eben erwähnten ähnlich und wie er den durch Kalkmetastase im alten Virchowschen Sinne zu erklärenden

anzureihen sind. Es handelte sich um ein 19jähriges Mädchen mit Durasarkom, das den Knochen stark usurierte. Bei der Sektion wiesen Lungen, Nieren und Herz größere oder kleinere Kalkherde auf, die im Herzen plattenförmig und auf das Endocard des linken Vorhofes lokalisiert waren.

Myocard-Verkalkung:

So häufig der Befund degenerativer Prozesse am Myocard bei der Sektion ist, so selten sind Verkalkungen von Herzmuskelfasern beobachtet und beschrieben. Ein Einwand, den B. Fischer auf der Dresdener Versammlung der Deutschen Pathologischen Gesellschaft machte, demzufolge er nicht selten Verkalkungen der Herzmuskulatur besonders neben Verfettung nachweisen konnte, widerspricht den Angaben der meisten anderen Autoren, so Herxheimers, Wicherts und andere. Einer Tabelle, die sich bei Siebenmann findet, zufolge, wurden in dem Institute Hedingers in 87 Fällen, von denen bei der Untersuchung 35 Verfettung, 35 eine „wechselnd ausgebildete Fettdurchwachsung“ und 47 Pigmentierung der Herzmuskulatur zeigten, nicht die geringste Spur von Kalk gefunden.

Wenn ich jetzt die bisher beschriebenen Fälle reiner Verkalkung der Herzmuskelfasern anschließe, so verzichte ich auf die mannigfachen Fälle, die Kalkablagerung im interstitiellen Bindegewebe, im epikardialen oder perikardialen Gewebe und schließlich Verkalkungen von Thromben oder Infarkten betreffen.

1. Der erste in der Literatur erwähnte Fall von Verkalkung der Herzmuskulatur stammt aus dem Pathologisch-Anatomischen Institut in Krakau und wurde im Jahre 1861 von Heschl veröffentlicht. Das linke Herz zeigte sich stark dilatiert, das Myocard derb und braun gefärbt; das ganze Myocard war durchsetzt von circumscripten, gelblichen Stellen mit scharfer Begrenzung. Das mikroskopische Präparat zeigte die Muskelbündel geschwollen, die Querstreifung undeutlich. Die Gipsreaktion war positiv, Nieren und Leber wiesen fettige Degeneration auf.

2. Hedinger beschrieb an der 11. Tagung der Deutschen Pathologischen Gesellschaft zu Dresden im Jahre 1907 drei sehr interessante Fälle von Herzmuskelverkalkung. Bei dem ersten handelte es sich um einen 15jährigen Knaben, der unter appendicitischen Erscheinungen erkrankt war. Als der Patient zur Operation kam, wurde er nach einem langen Toleranzstadium kurz vor Beginn der Operation in der Narkose plötzlich cyanotisch, Puls und Respiration setzten plötzlich aus. Nachdem künstliche Respiration, Herzmassage mit Zufuhr von Sauerstoff, Kochsalzinfusionen gemacht worden, erholte der Patient sich langsam wieder. Die Operation unterblieb. Die Untersuchung durch einen Internisten konnte jedoch an Herz und Lungen keine Veränderung nachweisen. Der Knabe collabierte plötzlich nach einer Defäkation. Kurz darauf trat unter Verschlechterung der Respiration der Exitus ein.

Die Sektion ergab eine hochgradige Veränderung der Herzmuskulatur, dagegen fehlten vollkommen degenerative Prozesse an den großen, drüsigen Organen. Bei der Untersuchung des Herzens zeigte sich mikroskopisch ausgedehnte herdweise Verkalkung der Herzmuskelfasern. Schon makroskopisch zeigte sich besonders der linke, in geringerem Grade aber auch der rechte Ventrikel durchsetzt von Herden verschiedener Form und Größe und unscharfer Begrenzung. Gipsreaktion war typisch, auch mit der Kossaschen Argentum-nitricum-Methode ließen sich die Verkalkungen gut darstellen. Es wurde nachgewiesen, daß der Kalk in seiner phosphorsauren Verbindung vorlag. Die Verkalkung betraf ausschließlich die Muskelfasern. Die verkalkten Fasern ließen meistens keinen Kern mehr nachweisen, auch war die Querstreifung nicht mehr deutlich vorhanden. Im Bereich der Kalkherde zeigte sich geringgradige rundzellige Infiltration, die aber, wie Hedinger ausdrücklich bemerkt, zur Diagnose einer interstitiellen Myocarditis nicht berechtigte. Im Bereiche der Verkalkungen wurden kleinere Haemorrhagien gefunden. Auch die Papillarmuskeln zeigten Kalkherde, jedoch überwogen hier Herde mit reiner Nekrose. Vorhöfe und Herzohren sowie das Reizleitungssystem waren vollkommen frei von Verkalkung. In anderen Organen wurden verkalkte Partien nicht gefunden. Die Nieren zeigten vereinzelte hyaline Zylinder.

3. Der zweite Fall betraf einen Mann, der an genuiner Schrumpfniere, Herzhypertrophie und allgemeinen Stauungserscheinungen starb. Das 514 g schwere, stark vergrößerte Herz zeigte in seiner ungeheuer verdickten Ventrikelmuskulatur unter dem Pericard mehrere verschieden große, unregelmäßige, gelbliche Flecken. Nahe der Spitze auf der Hinterfläche des rechten Ventrikels fand sich ein großer Herd. Die mikroskopische Untersuchung der erwähnten Herde ergab eine ausgedehnte Kalkablagerung, die in geringem Maße auch das Bindegewebe in der Umgebung der verkalkten Partien betraf, also nicht, wie im ersten Falle, auf die Herzmuskelfasern sich beschränkte. Als Nebenbefunde zeigten sich auch hier geringgradige Rundzelleninfiltration eine fibrinöse Pericarditis und in den Nieren zerstreut ganz geringe Kalkablagerungen.

4. Der dritte Fall ist der bekannte von Roth. Er betrifft einen 29jährigen Mann, der im Anschluß an eine schwere Verletzung der Hand und eine darauffolgende Eiterung starb. Roth fand in der Muskulatur des linken Ventrikels zahlreiche, scharf begrenzte, trübgelbliche Punkte und Streifen. Das Myocard des rechten Ventrikels zeigte in geringem Grade das gleiche Bild, die Vorhöfe waren nur ganz wenig beteiligt. Die mikroskopische Untersuchung zeigte die Querstreifung noch gut erhalten, in einigen Muskelbündeln aber fand sich neben Pigmentierung fettige Degeneration, die aber nur in den nicht verkalkten Muskelfasern nachweisbar war. Daneben zeigten Niere, Magen und Zwerchfellmuskulatur Kalkherde.

5. Im Anschluß an den Vortrag Hedingers zitierte Herxheimer kurz einen Fall, den Wiechert später veröffentlicht hat. Es handelte sich um einen Patienten von 48 Jahren, der im Anschluß an den Genuß von Fischen mit Durchfall und Erbrechen, hohen schwankenden Temperaturen und frequenten Puls erkrankte. Nach 2 Wochen traten unter Schüttelfrost am ganzen Körper masernähnliche Hautausschläge auf, die nicht juckten, bald scharlachähnlich wurden und nach 8 Tagen wieder verschwanden. Am Ende der 3. Woche trat der Exitus ein, nachdem Husten, Rasseln und Sehstörungen aufgetreten waren. Bei der Sektion fand sich im Herzen, an der Basis des linken Ventrikels auf dem Schnitt eine fünfmarkstückgroße Stelle, die

übersät war mit kleinen gelblichen, konfluierenden Herden. Mikroskopisch zeigten sich die Herzmuskelfasern nekrotisch und wie übersät von feinsten Kalkkörnchen. Die Gefäße waren fast durchwegs frei. Der Kalk war hier in seiner phosphorsauren Verbindung vorhanden, daneben zeigte sich Verfettung von Herzmuskelfasern und Kapillaren. Die Nieren wiesen hyaline Zylinder auf, in denen Kalk abgelagert war, die Nierengefäße zeigten Bakterien-Embolie. Wiechert erklärt seinen Fall von Verkalkung der Herzmuskelfasern durch eine, vermittels der Giftwirkung durch Infektion mit Paratyphus B hervorgerufene, vorausgehende Nekrose.

6. Auch Rößle erwähnt im Anschluß an den Vortrag von Hedinger einen Fall von Herzmuskelverkalkung, der bei einer Frau beobachtet wurde, die an Urämie gestorben war und 15 Jahre vorher Eklampsie durchgemacht hatte.

7. Rokitansky beschreibt einen Fall eines hypertrophischen Herzens mit dilatiertem linken Ventrikel, in dessen Myocard sich einzelne fahle Stellen zeigten. Die Herzspitze fühlte sich an einer Stelle rauh an. Mikroskopisch zeigten sich Herzmuskelfasern, in denen grobe Schollen von Kalk nachweisbar waren. Die Querstreifung der Muskelfasern war verwischt und einzelne Fibrillen zerfallen.

8/9. Coats beschreibt im Jahre 1872 einen Fall von Verkalkung, der am meisten den von Recklinghausen in dem Handbuch der allgemeinen Pathologie der Ernährung und des Kreislaufes beschriebenen entspricht. In beiden Fällen ließ sich isolierte Verkalkung der Herzmuskelfasern nachweisen.

10. Jakobsthal beschreibt einen Fall von Herzmuskelverkalkung, den er bei einem 3 Wochen alten Kinde fand. Neben der Verkalkung, die sich auf den vorderen Papillarmuskel lokaliserte, fand sich eine hochgradige Rundzelleninfiltration, so daß man hier wohl von einer lokalisierten, interstitiellen Myocarditis sprechen darf.

11. Askanazy erwähnt kurz einen Fall von Herzmuskelverkalkung des linken Ventrikels, bei der sich eine Myocarditis im Anschluß an eine ulceröse Endocarditis herausgebildet hatte.

12. Langerhans beschreibt in seinem Grundriß der pathologischen Anatomie einen Fall von Bleivergiftung, bei dem sich Verkalkung der Herzmuskelfasern fand.

13. Liebscher veröffentlicht in der Prager Medizinischen Wochenschrift einen Fall von geringgradiger Verkalkung des Myocard, neben der auch in Milz und Leber kleine Herde, die meist den Gefäßen entsprechend angeordnet waren, nachgewiesen wurden. Auch hier handelte es sich um phosphorsauren Kalk.

14. B. Fischer erwähnte im Anschluß an die Demonstration eines Falles von Aortenstenose von Mönckeberg einen Fall von Herzmuskelverkalkung. Es handelte sich um ein wenige Wochen altes Kind, das an allgemeiner Zirkulationsstörung starb. Bei der Sektion fand sich die Ventrikelmuskulatur des Herzens hypertrophiert; Myocarditis war nicht nachweisbar, dagegen war die Herzmuskulatur, insbesondere die Papillarmuskeln, ausgedehnt verkalkt. Außerdem fanden sich Aorteninsufficienz, Mitrainsufficienz und Stauungsorgane.

15. Hart beschreibt in der Frankfurter Zeitschrift für Pathologie einen Fall von Herzmuskelverkalkung. Es handelt sich um ein 24jähriges Mädchen, das völlig idiotisch, hereditär luetisch und geistig wie körperlich so zurückgeblieben war, daß sie dem Status eines 10—12jährigen Mädchens entsprach.

Die anatomische Diagnose lautete: Allgemeiner Infantilismus; Mikrogyrie des Gehirns, alter Erweichungsherd im Bereiche der rechten Zentralwindungen, chron. Pachymeningitis; Narben des weichen Gaumens und des Zungengrundes, völliger Defekt der Epiglottis mit Narbenbildung; frische vevuköse Endocarditis der Mitralis, fettige Infiltration des Herzmuskels; frische fibrinös-haemorrhagische Peritonitis, gelappte Leber mit multiplen Gummiknoten, chronischer Milztumor, zahlreiche Narben syphilitischer Geschwüre im Ileum; Schrumpfniere mit Amyloid; Nabelhernie; rechtseitige Tränensackfistel.

Am Knochengerüst fand sich nicht die Spur syphilitischer Veränderungen.

Mikroskopisch zeigten sich geringgradige Kalkablagerungen in der schwer amyloid entarteten Niere, in älteren

Entzündungsherden, Zylindern und kleineren Arterien. Die mikroskopische Untersuchung des Herzens zeigte ein Bild, das sich nahezu mit dem von mir beschriebenen deckt. Auch Hart war überrascht, Kalk im Herzen zu finden; er hatte zunächst die Produkte anderer degenerativer Prozesse zu finden erwartet, eine Tatsache, die, wie auch Hedinger meint, sicher z. T. schuld ist an der geringen Kasuistik dieser Fälle.

Der Kalk war in seiner phosphorsauren Verbindung vorhanden; kohlensaurer Kalk konnte nicht nachgewiesen werden. Auch lag der Kalk in den Herzmuskelfasern und ließ das interstitielle Gewebe völlig frei. Eine am frischen Präparat vorgenommene Färbung mit Sudan III Haemalaun ergab Fettinfiltration; aber auch hier waren die verkalkten Muskelfasern nicht verfettet. Im Bereiche des Kalkherdes war die Querstreifung der Muskelfasern undeutlich bis aufgehoben. Mononukleäre und polynukleäre Zellen drängten deutlich die Muskelfasern auseinander, außerdem waren an einigen Stellen Kernschwund, an einigen pyknotische und karyolytische Veränderungen zu beobachten. Amyloid war nicht vorhanden.

Wenn ich einen neuen Fall von Herzmuskelverkalkung veröffentliche, so geschieht dies nicht, weil hier eine exakte Erklärung für das Zustandekommen derselben gegeben werden könnte, sondern einzig, um die bisher noch sehr geringe Kasuistik um einen Fall zu bereichern.

Als Resultat möchte ich hier kurz das folgende feststellen:

Was zunächst das Zustandekommen der Verkalkung in meinem Falle betrifft, so ist vor allem Kalkmetastase auszuschließen. Wie Hart, Hedinger, Marchand u. a. bin ich der Meinung, daß der Verkalkung notwendig Nekrose der betroffenen Partien vorausging. Ebenso schließe ich mich der Ansicht an, daß Verfettung und Verkalkung nichts miteinander zu tun haben.

Was die in vielen Fällen festgestellte Myocarditis anlangt, so bin ich der Meinung, daß sie nicht primär vorhanden war, sondern Folge der primären Muskelnekrose ist, die vielleicht auf embolischem Wege entstand. (cf. Angabe der Krankengeschichte: Angina pectoris-Anfälle.)

Zum Schlusse möchte ich, mit Hart, auf die Zusammenhänge hinweisen, die scheinbar zwischen der Herzmuskel-Verkalkung und chronisch infektiös-toxischen Prozessen bestehen. Fall Hart wurde nach Lues hereditaria, Fall Roth nach Sepsis, Fall Langerhans nach Bleivergiftung, Fall Wiechert nach Infektion mit Paratyphus B beobachtet; in dem meinen war chronische Lungentuberkulose und Pyelonephritis vorhanden.

Es erscheint demnach wünschenswert, wenn in Zukunft den, im Anschluß an chronisch infektiös-toxische Prozesse auftretenden, am Herzen zu beobachtenden degenerativen Veränderungen mehr Beachtung geschenkt würde.

Lebenslauf.

Ich, Ernst Levin, wurde geboren am 8. April 1887 zu Berlin; meine Eltern sind der Kaufmann Willy Levin und dessen Ehefrau Natalie, geb. Harff, beide zu Berlin. Hier besuchte ich das Falk-Realgymnasium von Oktober 1893 bis Pfingsten 1900, darauf bis Ostern 1903 das Realgymnasium zu Eisenach; schließlich wieder die erstgenannte Schule, auf der ich am 19. September 1906 das Abiturienten-Examen bestand. Sodann studierte ich an den Universitäten München, Berlin, Heidelberg Medizin.

Das Tentamen physicum bestand ich am 16. Februar 1909 in Heidelberg.

Das medizinische Staatsexamen legte ich am 23. Dezember 1911 in München ab.

Vom 1. Februar 1912 an bin ich als Medizinalpraktikant im pathologisch-anatomischen Institute des städt. Krankenhauses am Friedrichshain zu Berlin, Prosektor Professor Dr. Pick, tätig.

Literatur:

1. **Aschoff:** Verkalkung, Ergebnisse der Pathologie, VIII, 1, 1902.
2. **Askanazy:** Beiträge zur Knochenpathologie, II. Ueber Kalkmetastase und progressive Knochenatrophie. Festschrift für Max Jaffé. Braunschweig 1903.
3. **Conder:** Siehe Thorel.
4. **Diemer:** Zeitschrift für Heilkunde. 1899.
5. **Hedinger:** Ueber Herzverkalkung. Verh. der Pathol. Gesellschaft, II, 1907, Seite 295. S. a. Siebenmann, Inaug.-Diss. Basel 1909.
6. **Hart:** Herzmuskelverkalkung. Frankfurter Zeitschrift für Pathologie, Bd. 3, 1909.
7. **Kaufmann:** Lehrbuch der speziellen pathologischen Anatomie. VI. Auflage, 1911.
8. **Langerhans:** Grundriß der pathologischen Anatomie.
9. **Lazarus** und **Davidsohn:** Hirnhautsarkom mit Kalkmetastase im Herzen. Zeitschrift für klin. Medizin, Bd. 60, 1906.
10. **Leyden:** Fall von Kalkmetastase im Herzen, der Lunge, dem Magen und den Nieren. Verein für innere Medizin, 19. März 1906. Münchener Med. Wochenschrift, 1906, Seite 621.
11. **Liebscher:** Ueber einen Fall multipler, disseminierter Kalzifikation, zumal im Myocard, in der Leber und in der Milz. Prager Med. Wochenschrift, 1902, Heft 16.
12. **Lucas:** Pericardial Calcification. Brit. med. Journ., 1907, 16. Nov.
13. **Oberndorfer:** Siehe Thorel.
14. **Schmaus-Herxheimer:** Grundriß der pathologischen Anatomie. XI. Auflage, 1910.
15. **Schmorl:** Histologische Technik. 1910.
16. **Schultze, W. H.:** Verkalkung. Ergebnisse der allgemeinen Pathologie. 14. Jahrgang, 1. Abteilung, 1910, Seite 706.
17. **Thorel:** Pathologie der Kreislauforgane. Ergebnisse der allgemeinen Pathologie. 11. Jahrgang, 2. Abteilung, 1907.
18. **Wiechert:** Ueber einen Fall von Paratyphus B mit Herzmuskelverkalkung. Inaug.-Diss., Marburg 1907.
19. **Versé:** Ueber ausgedehnte Verkalkungen der Lungen, der Lungenvenen und des linken Vorhofs bei chronischer, myelogener Leukämie.

MEISENBACH, RIFFARTH & Co.
Berlin-Schöneberg, Hauptstraße 7/8.

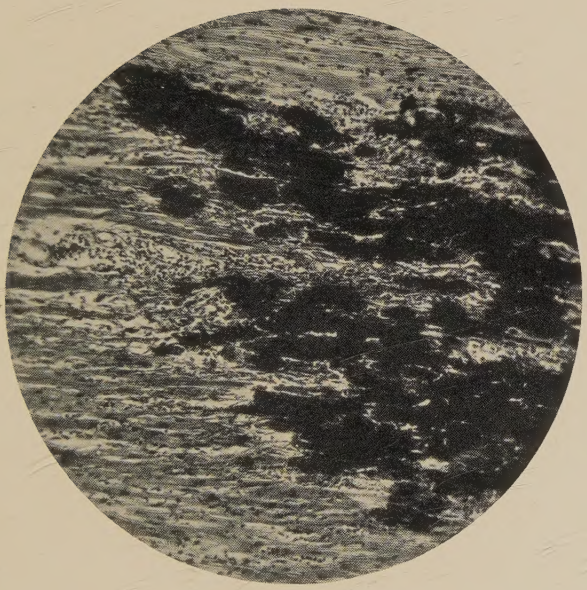

MEISENBACH, RIFFARTH & Co.
Berlin-Schöneberg, Hauptstraße 7/8.